ane Medical Library
STANFORD UNIVERSITY
MAR
8
1938
LIBRARY

Aus dem Tuberkulosekrankenhaus Heidelberg-Rohrbach.
(Direktor und leitender Arzt: Doz. Dr. habil. W. Schmidt.

Kymogramm und Kollapstherapie der Lungentuberkulose.

Inaugural-Dissertation

zur

Erlangung der Doktorwürde

der

Hohen Medizinischen Fakultät

der

Ruprecht-Karls-Universität zu Heidelberg

vorgelegt von

Med. Prakt. Willi Glock

aus Mainz

Buchdruckerei Thiele, Gütersloh i. Westf.

Gedruckt mit Genehmigung der Medizinischen Fakultät
der Universität Heidelberg.

Der Referent: Doz. Dr. Walter Schmidt.
Der Dekan: Prof. Dr. C. Schneider.

1936

Meinem Chef und Lehrer,
Herrn Dozent Dr. habil. Walter Schmidt,
in Dankbarkeit gewidmet.

Digitized by the Internet Archive
in 2026

https://archive.org/details/IA40153506_0087

Kymogramm und Kollapstherapie der Lungentuberkulose.

Erfahrungen von spontaner Ausheilung schwerer Lungentuberkulosen mit erheblicher Lungenschrumpfung, Verschmälerung und Steilstellung der Interkostalsräume führten zu dem Gedanken einer operativen Unterstützung dieses Heilverlaufs. Auf das Prinzip der Kollapstherapie durch Pneumothorax aufbauend, sind eine Reihe anderer kollaps-therapeutischer Maßnahmen eingeführt worden, die die Pneumothoraxtherapie ergänzen und dort angewandt werden sollen, wo sie unvollständig bleibt oder überhaupt nicht durchführbar ist. Der grundlegende Gesichtspunkt der gesamten Kollapstherapie besteht in dem Versuch, eine an sich bestehende Schrumpfungsneigung eines erkrankten Lungenteiles durch künstliche Ruhigstellung und möglichste Entspannung zu unterstützen und durch die so erzielte Blut- und Lymphstauung die Möglichkeit einer narbig-bindegewebigen Ausheilung zu schaffen. In der Indikationsstellung zu diesen operativen Methoden ist in den letzten Jahren insofern eine Änderung eingetreten, als mit Vervollständigung der Technik und mit fortschreitendem Wissen über die pathologische Anatomie der Lungentuberkulose und das immunbiologische Verhalten des tuberkulosekranken Körpers der anfangs prinzipielle Standpunkt verlassen wurde, daß zur Ausübung einer Kollapsbehandlung der strikte Nachweis absoluter Einseitigkeit eines Lungenprozesses notwendig sei. Für die Indikation zur Durchführung einer Kollapstherapie ist weniger wichtig die Lokalisation und Ausdehnung, als der eigentliche Charakter der tuberkulösen Lungenerkrankung. Es muß Klarheit darüber bestehen, daß jegliche Kollapstherapie keine aetiologische Therapie, sondern nur eine Unterstützung des natürlichen Heilungsprozesses darstellt und zur eigentlichen Ausheilung es der Selbsthilfe des Gesamtorganismus bedarf. Daß dabei das rein mechanische Moment der Kollapswirkung eine hervorragende Rolle spielen muß, dürfte der oft schlagartige Erfolg einer Strangdurchtrennung genügend unter Beweis stellen. Bei der Indikationsstellung zu den „chirurgischen" Verfahren gilt es daher nach Feststellung genügender Atemkreislaufreserven neben einer genaueren Beurteilung und Lokalisation des tuberkulösen Krankheitsprozesses Auf-

schluß zu gewinnen über eine genügende Starre des Mittelfells, über Schrumpfungszug und die sonst durch den tuberkulösen Prozeß pathologisch veränderte Atem m e c h a n i k. Mit dem kymographischen Röntgenverfahren ist uns ein Mittel an die Hand gegeben, mit genügender Sicherheit diese funktionellen Einzelheiten des Atmungsorganismus zu erfassen und bildlich darzustellen.

Vorliegende Arbeit macht es sich zur Aufgabe, die Technik des kymographischen Röntgenverfahrens kurz zu erläutern und seine Verwendung in der Indikationsstellung für die einzelnen kollapstherapeutischen Eingriffe verständlich zu machen.

Ist die m e c h a n i s c h e Wirkung für den Behandlungserfolg so wesentlich maßgebend, so ist neben dem Verständnis des physiologischen Atmungsablaufs das Erfassen all der Faktoren von großer Wichtigkeit, die zusammen in besonderem Maße die Beunruhigung des betreffenden Prozesses zur Folge haben. Dazu ist das rein morphologische und topographische Studium des röntgenographischen Momentbildes nicht ausreichend und die funktionelle Betrachtungsweise unerläßlich. Auch am Leuchtschirm ist die Wechselbeziehung der verschiedenen Bewegungserscheinungen nicht genau zu erkennen, da das Auge nicht sämtliche Bildpunkte auf einmal registrieren, sondern immer nur einen kleinen Bezirk der Bildfläche erfassen kann. Ebenso wäre es mit kinomatographisch aufgenommenen Bewegungsbildern. Es kommt also darauf an, alle gleichzeitigen Bewegungen des gesamten Thorax in Bezug auf den erkrankten Lungenteil zeitlich hintereinander aufzuzeichnen und so dem vergleichenden Studium des Auges zugänglich zu machen. Auf diese Art ist es möglich, nicht nur die Wirkung der Brustkorb- und Zwerchfellaktion sowie der Herztätigkeit auf die Lunge zu analysieren, sondern auch die atmungshemmende oder -fördernde Wirkung von vorhandenen Verschwartungen festzustellen. Diese für die physikalisch-mechanische Therapie der Lungentuberkulose wesentliche Funktionsdiagnostik des gesamten Atmungsmechanismus ist nur vermittels des röntgenkymographischen Verfahrens möglich. Das Kymogramm unterscheidet sich von dem gewöhnlichen Röntgenbild dadurch, daß nicht ein einziges Momentbild, sondern eine Reihe von Bewegungsbildern zur Darstellung gelangen. Das Kymogramm wandelt sozusagen das zeitliche Hintereinander der Bewegungen in ein bildliches Nebeneinander um. Dies geschieht durch ein Bleiraster, das zwischen Patient und Röntgenfilm aufgestellt wird und den Röntgenfilm nur in parallelen Spalten von 0,5 mm Breite belichten läßt. Wird das Raster senkrecht zur Spaltrichtung um den Abstand zweier benachbarter Spalte verschoben, so wird der Röntgenfilm

um die Spaltentfernung ebenfalls in der Bewegungsrichtung des Rasters nach und nach belichtet. Es entstehen also parallele Spaltbilder, die sich chronologisch um den Spaltabstand aneinanderreihen. Auf diese Weise werden alle Bewegungen des Thorax, die in der Spaltrichtung erfolgen, in ihrer zeitlichen Reihenfolge ähnlich den Aufzeichnungen eines Seismographen als Sinuskurven auf dem Röntgenfilm zur Darstellung gebracht. Bei einer Frontalaufnahme mit aufrechter Rasterstellung sind die Auf- und Abwärtsbewegungen der Rippen und des Zwerchfells als aufrechte Sinuskurven zu erkennen und ebenso das atmende Lungenparenchym in seiner costalen und diaphragmalen Funktionsfolge. Letzteres zu unterscheiden fällt besonders leicht, da ja die entgegengesetzte Rippen- und Zwerchfellbewegung und die entsprechend unterschiedliche Lungenatmung auch entgegengesetze Bewegungskurven ergibt. Gewöhnlich benutzt man für eine Kymoaufnahme die Zeit eines Atmungsvorganges, eine In- und eine Exspiration. Das entspräche ungefähr 3—4 Sekunden und Bewegungskurven von $\wedge$ und $\vee$ ähnlichem Aussehen. Mit einer Kymoaufnahme sind natürlich nur die in Rasterrichtung erfolgenden Bewegungen einer Dimension darzustellen. Zum funktionellen Verständnis der dreidimensionierten Atemmechanik müssen sich drei Kymogramme verschiedener Ebenen- und Rastereinstellungen ergänzen und gleichsam als Teilprodukte ein gemeinsames Bild der Raumbewegung vermitteln. In praxi ist mit zwei Frontalaufnahmen entgegengesetzter Rastereinstellung auszukommen.

Von seiten der pathologischen Anatomen und Physiologen, namentlich von Aschoff, Loeschcke und A. Keith wurden feinere Untersuchungen über Statik und Kinetik der Brustkorborgane geführt. Röntgenographische Befunde, topographische Studien an gehärtetem und besonderem, eigens zum Zwecke des Thoraxstudiums präpariertem Leichenmaterial, Messungen am atmenden Thorax, Leuchtschirmbeobachtungen und thorakographische Kurvenschreibung ergaben, daß der gesamte arbeitende Atemmechanismus in zwei Teile zu differenzieren ist, die funktionell selbstständig und unabhängig voneinander tätig sind. Ihr Grenzgebiet entspricht ungefähr dem Verlauf der 6. Rippe bzw. des Interlobärspalts. Den oberen Teil stellt der costosternale Mechanismus dar, der die Ventilierung des Oberlappens zu besorgen hat. Der untere Teil wird vom costodiaphragmalen Mechanismus gebildet, mit der Durchlüftung des Unterlappens. Die obere Lungenatmung geschieht durch den Hoch-, dann den Seiten- und Vorstoß der Rippen. Die Expansion des Unterlappens wird durch das Zwerchfell und die unteren Rippen geleistet, die zusammen wohl eine funktionelle Einheit darstellen, wo-

bei aber das Zwerchfell als der dominierende Teil anzusehen ist. Der Oberlappen (und Mittellappen rechts als Teil des Oberlappens) wird also hauptsächlich in horizontaler Richtung gedehnt, während der Unterlappen vornehmlich vertikal und zwar nach unten ausgezogen wird. Als besondere Hinweise auf diese getrennte Lappenatmung und den für Ober- und Unterlappen eigentümlichen Bewegungsmodus imponieren die „Impressiones" der 1. bis 5. Rippen und Rippenknorpel besonders auf der Seitenfläche der Oberlappen und die Pigmentstreifen, die zwischen diesen Impressiones gelegen sind und den Zwischenrippenräumen entsprechen. Die physiologische Erklärung dafür geht dahin, daß der Kontakt zwischen den oberen Rippen und dem Oberlappen während des Atemgeschäfts niemals gelöst wird. Demgegenüber ist die Lagebeziehung zwischen unteren Rippen und Unterlappen keine konstante; analog der Arbeitsweise des Zwerchfells findet ein respiratorisches Gleiten der Lunge entlang den Rippenunterflächen im Gebiet des Unterlappens statt. Diese Vorstellungsweise, die auf gewissenhaften, hauptsächlich pathologischen und physiologischen Arbeiten begründet ist, wird nun durch die kymographischen Untersuchungsergebnisse voll und ganz bestätigt.

Das kymographische Normalbild aufrechter Rasterstellung gibt im wesentlichen die in Rasterrichtung erfolgenden Bewegungen des Brustkorbes und seiner Organe wieder. Die Rippen- und Zwerchfellbewegung wird entsprechend ihrer Funktion auch durch rhytmisch zusammenfallende, in der Richtung aber entgegengesetzt laufende Sinuskurven wiedergegeben, wobei die Asymmetrie der einzelnen Kurve den zeitlich ungleichen Ablauf des Atmungsvorganges charakterisiert. Der steilere erste Schenkel der Kurve entspricht der kürzeren Einatmungsphase, der zweite flachere Schenkel der länger dauernden Ausatmungsphase. Die Lungenatmung wird im oberen Teil durch die der Rippenbewegung, im unteren Lungenabschnitt entsprechend durch die dem Zwerchfell parallel verlaufenden Bewegungslinien wiedergegeben. Für die normale Lungenatmung und das Normalkymogramm aufrechter Rasterstellung ist weiter charakteristisch, daß sämtliche Lungenkurven vom medialen bis zum lateralen Lungenrand in gleich großer Amplitude sichtbar sind. Das Kymogramm wagrechter Rasterstellung zeigt neben der Querbewegung des Atemmechanismus besonders des oberen Teils die Bewegungsvorgänge des Mediastinums und der Herzaktion. Zur Beurteilung des Atemmechanismus genügen im allgemeinen diese beiden Aufnahmen und in der praktischen Kymogrammdiagnostik sind nur in besonderen Fällen Seitenkymogramme notwendig. (Siehe Abibldung 1 „Normalkymogrammausschnitte" am Schluß der Arbeit.)

Die kymographische Bewegungsdiagnostik soll aber über den Einblick in die normale Atemfunktion und die Untersuchungsergebnisse der Pathologen und Physiologen hinaus Klarheit schaffen über den anormalen und den durch Krankheitsprozeß, Schrumpfung und Verschwartung veränderten Atemmechanismus. Und hier liegt in Hinblick auf die kollapstherapeutischen Maßnahmen der Lungentuberkulose seine Verwendungsmöglichkeit. Das Kymogramm soll bezüglich der Erwägung der verschiedenen kollapstherapeutischen Methoden das rein funktionelle Moment des Atmungsapparates klären und ihr mechanisches Gelingen weitgehend sicherstellen. Diesbezüglich ist aber die Klärung des pathologisch veränderten Atemmechanismus gleichzustellen mit der Feststellung von intrapulmonalem Schrumpfungszug und Pleura-, Interlobär- und Mediastinalverschwartungen als den Hauptursachen pathologisch veränderter Atemmechanik. Das gilt für alle Methoden der aktiven Therapie der Lungentuberkulose, in besonderen Fällen sogar für den Pneumothorax. Wohl vermittelt auch das radioskopische Momentbild in Form einer diffusen Verschattung einen Anhaltspunkt für das Vorhandensein von Parietalschwarten. Aber nur zu oft hat der Spalt- oder Pneuversuch den gegenteiligen Befund erwiesen. Die Existenz von Verschwartungen als einer mehr oder minder massiven Verwachsung von normal nicht fixierten, freien, gelenkartig benachbarten Gewebsteilen muß je nach ihrer Lokalisation eine bestimmte veränderte Arbeitsweise des Atmungsaggregats zur Folge haben. Solche benachbarte Gewebsteile sind in ihrer Aktion von einander abhängig geworden und beeinflussen sich gegenseitig vermittels Zug der sie verbindenden Verschwartungen. Auf dem Röntgenbild „sieht" man die Verschwartungen je nach ihrer Dicke und Ausdehnung mehr oder weniger gut. Das Kymogramm entscheidet ihre Existenz und Lokalisation nach ihrer Wirkung. Da sich die Schrumpfungstendenz eines tuberkulösen Lungenprozesses als ein Faktor des immunbiologischen Verhaltens des Körpers auf ähnliche Weise wie die Verschwartungen als mechanischer Zug auf das Nachbargewebe auswirkt, geschieht ihre kymographische Feststellung auch auf Grund ähnlicher Erscheinungen.

Nun welche atemmechanischen Veränderungen sind funktionell von besonderer Wichtigkeit?

1.) Verschwartungen der visceralen Pleura (Lunge) mit der parietalen Pleura (Thorax, Diaphragma, Mediastinum).
2.) Verwachsungen des Interlobärspalts.
3.) Schrumpfungstendenz.

Die Erkennung von parietalen Pleuraschwarten wird kymographisch durch folgende Zeichen ermöglicht.

1.) durch peripher allmählich kleiner werende bzw. völlig fehlende Bewegungsamplituden des Zwerchfells und entsprechend des Lungenparenchyms.

Erklärung: Wie gesagt, geschieht die costo-diaphragmale Lungenatmung im wesentlichen in vertikaler Richtung. Das Zwerchfell als der Hauptfaktor dieses Atemmechanismus zieht die Lunge nach unten aus, sodaß sie in jeder Atemphase eine Ab- und Aufwärtsbewegung durchmachen muß. Dabei ist es klar, daß die peripheren Lungenteile besonders des untersten Lungenabschnittes an ihrer peripheren Begrenzung der Thoraxwand ab- und aufgleiten müssen. Ist nun diese Gleitfähigkeit zwischen Thorax und Lunge durch Verschwartungen in ihrer Funktion beeinträchtigt oder gar unmöglich geworden, dann erfahren diese seitlichen, mit dem Thorax jetzt verbundenen Lungenteile eine Beeinträchtigung ihrer Bewegungsmöglichkeit, bei massiv ausgedehnter Verschwartung sogar vollkommenen Stillstand. An diesen Stellen verliert das Zwerchfell seinen Einfluß. Es ist gegen die an der starren Brustwand fixierten Lunge machtlos geworden. Nicht aber in den zentral gelegenen Partien der Lunge. Hier kann das Zwerchfell dank der Dehnfähigkeit der Lunge seine Ventilationsfunktion noch ausüben. Kymographisch stellt sich die Wirkung der Parietalschwarten auf Zwerchfellaktion und diaphragmale Lungenatmung dergestalt dar, daß Zwerchfellzacken bzw. diaphragmale Lungenkurven peripher eine Abnahme der Amplitude erfahren oder bei massiven Verschwartungen gänzlich aufhören. Es ist also mit Sicherheit mit einer Verschwartung im Sinus phrenico-costalis zu rechnen, wenn die Zwerchfellzacken nach dem Rande zu kleiner werden bzw. kontinuierlich in eine gerade Linie auslaufen. Und ebenso sicher steht eine Parietalschwarte fest, wenn die diaphragmalen Lungenkurven nach dem Rande zu abnehmen oder gar völlig aufhören.

2.) durch beschränkte, weniger hoch hinaufreichende diaphragmale Lungenatmung.

Erklärung: Die parietalen Pleuraschwarten bilden ein Hemmnis für die diaphragmale Lungenatmung. Es wird also die Zwerchfellatmung mehr auf die unteren und untersten Lungenabschnitte beschränkt bleiben. Kymographisch reichen dementsprechend die der Zwerchfellbewegung parallel laufenden Lungenparenchymzacken erheblich weniger weit hinauf, als bei der normalen Lungenatmung.

3.) durch periphere Hemmung der Lungenventilation, soweit sie durch Aktion der Bronchusmuskulatur erfolgt.

Erklärung: Kymographisch interessant ist die Wirkungsweise der Bronchusmuskulatur und in manchen Fällen aufschlußreich für die Feststellung vornehmlich der Pleuraschwarten, die im Gebiet des costo-sternalen Atemmechanismus liegen. Mit der stärksten Muskulatur ausgestattet sind natürlich die größten, also die mehr in Hilusnähe gelegenen Bronchi und damit ist eine physiologisch entsprechende Bewegungsverminderung der Lunge nach dem Rande zu verbunden. Es steht außer Zweifel, daß auch diese Art der Lungenventilation durch die fixierende Verschwartung eine bestimmte Bewegungshemmung erfährt. Allerdings lassen sich in dieser Richtung nur wenige kymographische Bewegungsbilder verwerten.
(Siehe Abbildung 2 „Parietalschwarte" am Schluß der Arbeit.)

Als nächstes wäre die kymographische Feststellung von diaphragmalen Pleuraverwachsungen und Interlobärschwarten besonders bei der Indikationsstellung der Phrenikus-Exhairese zu erläutern. Es galt schon einmal als sichere Tatsache, daß bei den Prozessen der zwerchfellnahen Lungenbezirke durch die Exhairese bessere Erfolge zu erzielen seien, als mit der gleichen Methode bei den Prozessen des Mittelfeldes und der Lungenspitze. Heute weiß man, daß für die Prognose einer Exhairese die Lokalisation des Prozesses gegenüber den Verschwartungsverhältnissen Lungenspitze-Unterfeld-Zwerchfell und seiner Schrumpfungstendenz eine untergeordnete Rolle spielt. Wie schon besprochen, wird der costo-diaphragmale Atemmechanismus hauptsächlich durch das Zwerchfell bedient und zwar so, daß die Lunge in der Inspiration nach unten ausgezogen, in der Exspiration wieder hochgedrängt wird. Die Zwerchfelltätigkeit ventiliert aber nicht die gesamte Lunge, sondern erstreckt sich unter normalen Umständen bis zu einer Höhe, die ungefähr dem Interlobärspalt entspricht. Der Zwerchfellzug läuft sich sozusagen an der gummischwammähnlichen Lunge tot. Ihre Elastizität und Dehnfähigkeit federt die Zugkraft des Zwerchfells nach oben hin allmählich ab. Anders liegen die Verhältnisse bei massiver Verschwartung des Interlobärspaltes, die meistens wohl bis zum Zwerchfell hinunterreicht und mit einer Pleuraverwachsung Zwerchfell-Lunge verbunden ist. In diesem für die Prognose der Exhairese wichtigen Falle ist der Zwerchfelleinfluß auch auf die oberen Lungenbezirke erweitert worden, weil die derbmassive Schwarte den Zwerchfellzug nach oben übertragen hat. Tritt nun außerdem noch eine parietale Pleuraverschwartung hinzu, so hat diese — analog dem früher

Besprochenen — wiederum eine Abschwächung der diaphragmalen Lungenventilation zur Folge. Bezüglich der Wirkung der Phrenikus-Ausschaltung sind die Schrumpfungsverhältnisse des betreffenden Prozesses von besonderer Bedeutung. Es ist einleuchtend, daß der Schrumpfungszug eine besondere Komponente bei den verschiedenen Formen des gesunden und pathologischen Atemmechanismus darstellt. Deshalb sei die Indikationsstellung zur Exhairese in zwei Hauptgruppen eingeteilt, in solche mit gesunder oder nicht schrumpfender Lunge und solche mit stark schrumpfendem tuberkulösen Prozeß.

1.) Exhaireseerfolg bei nicht schrumpfender Lunge.

a) bei freiem Interlobärspalt. Dieser Fall käme wohl dem nicht pathologischen Atemtypus am nächsten. Die ungefähr unter der 6. Rippe liegenden Lungenteile werden von dem costo-diaphragmalen Atemmechanismus ventiliert. Die Ausschaltung seines Hauptteils, des Diaphragma, wird ebenso eine fast vollständige Ruhigstellung seines Ventilationsgebietes zur Folge haben. Nur tritt dann eine kompensatorisch verstärkte obere Rippenatmung in Erscheinung, was für die Obergeschoßprozesse erneute Beunruhigung und verschlechterte Ausheilungsbedingungen bedeutet.

b) mit Verschwartung des Interlobärspaltes. Die durch die Interlobärverwachsungen vermehrte und bis in die oberen Lungenbezirke weitergeleitete Zwerchfellventilation fällt durch die Ruhigstellung und den Hochtritt des Zwerchfells aus. Die Lunge erfährt in ihrem Atemgeschäft eine merkliche Entlastung und somit in ihrer Gesamtheit ein gesteigertes Ausheilungsvermögen.

Die Frage der parietalen Pleuraverschwartung ist für die beiden eben besprochenen Fälle nicht von Entscheidung. Ihr Einfluß macht sich, wie gesagt, bemerkbar in einer Bremswirkung der diaphragmalen Lungenventilation und ist für die Exhaireseerfolge bei nicht schrumpfenden Lungenprozessen zum Unterschied von stark schrumpfenden Prozessen von untergeordneter Bedeutung. Hier ist sie wichtig geworden und ihre Beachtung in der Exhaireseindikation unerläßlich.

2.) Exhairesewirkung bei stark schrumpfender Lunge.

a) bei freiem Interlobärspalt. Dieser dem Beispiel 1 a entsprechende Fall zeichnet sich also durch starke Lungenschrumpfung aus und stellt wohl den Hauptteil aller tuberkulös veränderten Lungen

dar. Für die Exhairese birgt diese Gruppe erhebliche Heilungsmöglichkeiten und bedingt sicher zum größten Teil ihre günstige Erfolgsstatistik. Beispielsweise bei Annahme eines Oberlappenprozesses wäre zu beachten: der erkrankte obere Lungenteil sucht sich bei freiem Pleuraspalt selbst zu Hilfe zu kommen und seinen schadhaften Teil zum Abheilen zu bringen, indem er sich mit eigener Kraft zusammenzieht und sein Volumen zu verkleinern sucht. Die Oberlappenschrumpfung bedingt stark negativen Druck im Thoraxraum und hat ein kompensatorisches Emphysem des Unterlappens und Zwerchfellanspannung zur Folge. Alle labilen Teile des Atemmechanismus werden von dem im Oberfeld verursachten Unterdruck angesogen und in der Richtung Oberfeld erfolgenden Bewegungsphase einseitig überzogen. Rückläufig geraten Unterfeld und Zwerchfell in leichte Beeinflussung der oberen Rippenatmung. Verliert nun das Zwerchfell durch die Exhairese seine Anspannungskraft, so wird sein Hochritt durch den Unterdruck des Thoraxraumes noch verstärkt. Es erfolgt eine Verdrängung des Unterlappens und ungehemmter Kollaps des Oberlappens, indem so die seiner Schrumpfungstendenz entgegenwirkenden Kräfte ausfallen. Die kompensatorisch auftretende obere Rippenatmung wirkt sich hierbei in der Hauptsache auf den emphysematösen Unterlappen aus, weil die Schrumpfungstendenz des Oberlappens der ventilierenden Rippentätigkeit mit Erfolg entgegenwirkt.

Diese auf den Oberlappenprozeß günstige Auswirkung der Exhairese wird jedoch in hohem Maße abgeschwächt, wenn ein ähnlicher Fall mit Verschwartung der Pleura parietalis einhergeht. Analog der behinderten Zwerchfellventilation bei Parietalschwarten schränkt auch hier die verlorengegangene Gleitfähigkeit der Lunge entlang der Thoraxwand ihre Aufwärtsbewegung in hohem Maße ein. Das untere Lungenparenchym sucht wohl den oberen Raumüberschuß auszufüllen und dessen Unterdruck auszugleichen, seine Aufwärtsbewegung wird aber von der Fixation an der starren Brustwand aufgehalten, sodaß höchstens das zentral gelegene Lungenparenchym dem Zug des Oberfeldes folgen kann. Die massive parietale Pleuraschwarte hält also vermittels der durch sie fixierten Lunge den Oberlappen in ständiger Spannung und verhindert seinen endgültigen Kollaps. Der Hochstand des Zwerchfells hat lediglich eine Eindellung des Unterlappens zur Folge. Die kompensatorisch verstärkte obere Rippenatmung wirkt sich auf Ober- und Unterfeld in mindestens gleich starkem Maße aus und die Exhairese hat in diesem Falle eine vermehrte Beunruhigung und Verschlechterung des Oberlappenprozesses zur Folge.

b) bei Interlobärverschwartung. Oberfeldprozesse mit starker Schrumpfungstendenz sprechen bei genügend verschwartetem Inter-

lobärspalt auf die Exhairese in besonders hohem Maße günstig an. Der erfolgreiche Zwerchfellhochstand wird nicht nur durch den Unterdruck des Oberfeldes erreicht, sondern durch direkten kompakten Zug des Oberlappens vermittels massiver Schwarte auf das Zwerchfell. Die Schrumpfungskraft des Oberlappens zieht sozusagen mit solidem Strang das Zwerchfell soweit in die Höhe, als es seine Tonusverminderung irgendwie zuläßt. Diesem Zuge müssen die leichteren Parietalschwarten und -stränge nachgeben. Die übrigen üben wohl einen hemmenden Einfluß aus, sind aber, von ganz massiven Verwachsungen der parietalen Pleura, insbesondere im Gebiet des Sinus phrenico-costalis abgesehen, von untergeordneter Bedeutung. Die verstärkte obere Rippenatmung ist ebenfalls ohne einen den Prozeß beunruhigenden Einfluß, da der Oberlappen infolge seiner Schrumpfung nur noch geringen Anteil an dem Gasaustausch der Lungen hat. (Siehe Abbildung 3 „Phrenicusexhairese" am Schluß der Arbeit.)

Auch bei der Erörterung der extrapleuralen Apikolyse mit nachfolgender Einlegung einer Paraffinplombe kann das kymographische Bewegungsstudium der Lunge für ihren Erfolg wertvolle Aufschlüsse vermitteln. Ihre Indikation bezieht sich hauptsächlich auf starrwandige, cavernöse Prozesse, bei denen man im Vergleich zur Thorakoplastik mit dem kleineren Eingriff einer umschriebenen Kompression auskommen kann. Dabei ist eine wirklich totale Verschwartung als Fundament für die bis 500 g wiegende Plombe notwendig, um das Abrutschen der Plombe zu verhindern und ihre Lagerung über dem Cavernengebiet zu fixieren. Und wenn das röntgenographische Momentbild in Form von diffusen Verschattungen die Frage ihrer Existenz entscheidet, so verrät das Röntgenkymogramm überdies ihre genaue Lokalisation und damit ihre Auswirkung und die Bedeutung für die sie belastende Plombe.

Die kymographische Untersuchung der Schrumpfungstendenz eines Lungenprozesses, die schließlich für die gesamte Kollapstherapie das primum movens darstellt, ist auch dann noch mit sicher einwandfreiem Erfolg durchzuführen, wenn das röntgenographische Momentbild die bekannten Schrumpfungszeichen nicht mehr erkennen läßt. Ihre Feststellung geschieht auf Grund ähnlicher Erscheinungen wie die der Schwarten. Die innere Spannung eines schrumpfenden Lungenteils geht mit einer Volumensverkleinerung einher und übt somit eine Zugwirkung auf die gesamte Nachbarschaft aus, sowohl durch den Unterdruck als auch ganz besonders

durch vorhandene Verwachsungen. Das benachbarte Gewebe muß, soweit es seine beschränkte Bewegungsfreiheit zuläßt, stattgeben und sich in Richtung des schrumpfenden Lungenteils verlagern. Die Lageverschiebung kommt zum Stillstand, wenn Schrumpfungszug und die ihm entgegenwirkenden Kräfte sich ausgeglichen haben. Das verlagerte Gewebe verhält sich ähnlich einem ausgezogenen Gummistrang. Das vorher nachgiebige Gewebe ist entspannt und reagiert in diesem Zustand auf Zugbeanspruchung wie eine solide kompakte Masse. Und hierin liegt der kymographische Nachweis des Schrumpfungszuges als verstärkte Beunruhigung des Nachbargewebes begründet. Denn die der Schrumpfung entgegenwirkenden Faktoren sind nicht von gleichbleibender Größe, sondern durch Thorax-, Diaphragma- und Herzaktion dauernden Schwankungen unterworfen. Die labile Nachbarschaft des schrumpfenden Bezirkes bewegt sich entsprechend dem Rhytmus der sie beeinflussenden Rippen-, Zwerchfell-, oder Herzaktion, am ausgeprägtesten dort, wo die Gewebsspannung am stärksten entwickelt ist. Diese Bewegungserscheinungen zusammen mit der auch röntgenographisch darstellbaren Verziehung des Nachbargewebes lassen sichere Rückschlüsse auf Lokalisation und Stärke der Schrumpfungsspannung ziehen. (Siehe Abbildung 4 „Cirrhose und Schrumpfungszug“ am Schluß der Arbeit.)

Besonders charakteristisch und in der Indikation von großer Bedeutung sind die Schrumpfungszüge, die direkt am Herzen ansetzen und mit einer passiven Dekompensation einhergehen. In einem solchen Falle kann durch die Thorakoplastik und die Entspannung des Herzens trotz Verlust einer an dem Gasaustausch noch beteiligten Lunge völlige Kompensation wieder erreicht werden. Kymographisch tritt der Zustand des durch Lungenschrumpfung gespannten Herzens derart in Erscheinung, daß die Pulsationsbewegung bis weit in das Lungenparenchym hineingetragen bzw. die Funktionsfolge des costo-sternalen Atemmechanismus rhytmisch auf das Herz übertragen wird. In diesem Falle bleibt die Entscheidung tatsächlich der kymographischen Diagnostik vorbehalten, ob die Dekompensation in der behinderten Herzfunktion oder in der Funktionsstörung des Lungengewebes ihre Erklärung findet. (Siehe Abbildung 5 „Labiles Mediastinum“ am Schluß der Arbeit.)

An diesem wie auch an den vorangegangenen Beispielen ist klar zu erkennen, daß das kymographische Verfahren hinsichtlich der Organkinetik ein weiterer Fortschritt in der diagnostischen Verwertung der Röntgenstrahlen darstellt. So werden im Tuberkulose-

krankenhaus Rohrbach von allen Patienten, bei denen die Frage einer kollapstherapeutischen Maßnahme erörtert wird, vorher zwei Kymogramme angefertigt. Gerade die Exhairese läßt vielleicht die Zweckmäßigkeit des kymographischen Verfahrens am deutlichsten erkennen. So günstig sie in einem Falle Ruhigstellung und bessere Ausheilungsbedingungen schaffen kann, so nachteilig kann sie sich in einem anderen Falle mit erhöhter Beunruhigung und Verschlimmerung auswirken. Durch die Exhairese werden degenerative Veränderungen eines wichtigen Respirationsmuskels gesetzt und damit ein irreversibler Verlust herbeigeführt. Deswegen muß ihre Ausführung mit besonderer Sorgfalt bedacht und ein mechanischer Mißerfolg mit weitgehender Sicherheit ausgeschlossen sein. Für sie wie für alle übrigen kollapstherapeutischen Eingriffe ist das funktionelle Studium der Thoraxorgane förderlich und das Kymographion in der Hand des Lungenfacharztes ein wertvolles Hilfsmittel.

Zum Schluß möchte ich Herrn Dozent Dr. habil. W. Schmidt für die Überlassung der Arbeit und die persönliche Hilfe sowie Herrn Dr. phil. nat. et med. E. Gaubatz für die Unterstützung bei der Anfertigung der Arbeit meinen ergebensten Dank sagen.

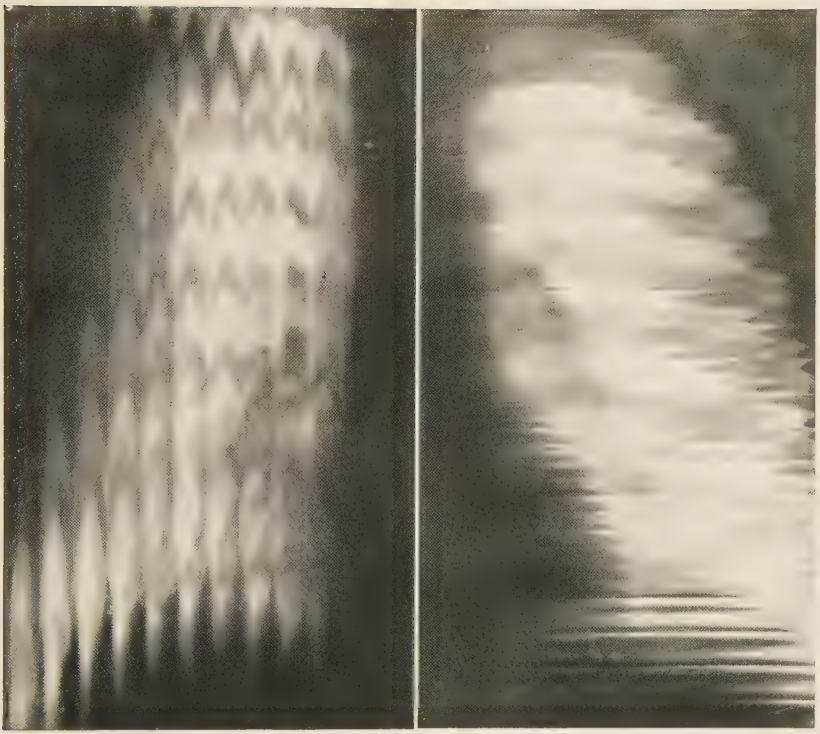

Abb. 1: **Normalkymogrammausschnitte.**

a) aufrechter Rasterstellung: Normale Zwerchfellbewegung mit normaler costodiagraphragmaler und costosternaler Atmung des Lungenunterlappens bzw. des Oberlappens.

b) wagrechter Rasterstellung: Das Herzkymogramm, zeigt an der Aorta die typischen Schleuderbewegungen assymetrischen Kurvenverlaufs, die dem Charakter der Pulswelle entsprechen und sich im benachbarten Lungengewebe weiter fortpflanzen. Im Gebiet des linken Ventrikels sind symmetrische Bewegungskurven zu erkennen, die in ihrem Ablauf mit den Zacken der Rippenbewegung in deutlicher Wechselbeziehung stehen und das Bild einer respiratorischen Arythmie darstellen.



Abb. 2: **Parietalschwarte.**

Die rechte Seite zeigt eine schwach gedämpfte Zwerchfellbewegung mit Verwachsung im sinus phrenico-costalis und im Herz-Zwerchfellwinkel. Die costosternale Atmung reicht hier bis zum 9. I. C. R. herunter mit massiver Verschwartung der parietalen Pleura und Verlötung des oberen und unteren Interlobärspaltes.



Abb. 3: **Phrenicusexhairese.**

Rechts: Normale Zwerchfellbewegung. Die Rippenzwerchfellatmung reicht bis zur Spitze (3. bis 4. I. C. R.), sodaß bei Ausschaltung des Phrenicus ein günstiger Effekt auf das Cavernengebiet zu erwarten ist. Das Zwerchfell, das im Inspirium in Höhe der 11. Rippe steht, dürfte durch die Ausschaltung wenigstens bis zur 9. Rippe hochtreten.

Links: Normale Zwerchfellbewegung mit Rippenzwerchfellatmung bis zum 6. I. C. R. und normaler Oberlappenventilation (durch die Reproduktion bedingte mangelhafte Zeichnung).

Abb. 4: **Cirrhose und Schrumpfungszug.**

Die **linke** Seite zeigt eine gedämpfte Zwerchfellbewegung mit cirrhotischem Unterfeld und deutlicher Adhaerenz der Herzspitze. Die costo-sternale Atmung reicht bis zum 8. I. C. R. herunter mit zur Peripherie hin absteigender Amplitude, was auf das Vorliegen einer linksseitigen Parietalschwarte hinweist. Das linke Spitzenoberfeld ist durch stärker ausgeprägte Bewegungsverzeichnung charakterisiert, die von der Gegend des Aortenbogens in zwei Streifen strahlenförmig verläuft und cirrhotisches Gewebe und Schrumpfungszug darstellt.

Rechts leicht gedämpfte Zwerchfellbewegung mit Rippenzwerchfellatmung bis zum 8. I. C. R. und Teilpneumothorax mit Entfaltung des Unterlappengebietes vom Bronchus aus. Herz durch den linksseitigen Prozeß stark links verschoben und respiratorisch beeinflußt.



Abb. 5: **Labiles Mediastinum.**

Der Herz- und Gefäßschatten weist zu beiden Seiten parallel verlaufende Bewegungskurven auf, die mit der Rippenbewegung der linken Seite in Wechselbeziehung stehen und sich weit bis ins Lungenparenchym der rechten Seite fortpflanzen. Im Gebiet des linken Herzrandes sind außerdem normale im Lungengewebe links fortgeleitete Pulsationskurven zu sehen.

Es handelt sich wohl um einen linksseitigen, stark schrumpfenden Lungenprozeß, der die Bewegungen der linken Thoraxhälfte über das Mediastinum bis auf die rechte Lunge rythmisch überträgt.

Sämtliche Abbildungen sind Reproduktionen von 30 × 40 cm großen Kymogrammfilmen. Selbstverständlich ist sowohl durch das kleinere Format als auch durch den Vorgang der Reproduktion eine wesentliche Herabsetzung der Bildqualität des Kymogrammfilmes verursacht. Die Abbildungen stellen also eine sehr bescheidene Wiedergabe der Kymogrammfilme dar und entbehren einen großen Teil der an sich sehr feinen Bewegungszeichnung.

Literaturangabe.

Kremer, W. u. v. d. Weth: Der Wert der Röntgenkymographie des Atemzuges für die Indikationsstellung zur Phrenikus-Exhairese. Zeitschr. f. Tuberkulose 1934, Bd. 71, Heft 4—5.

Weber, H. H.: Atemmechanische Röntgenstudien I. Beiträge zur Klinik der Tuberkulose, 1934, Bd. 84, Seite 99.

Heymer, A.: Die Indikationsstellung zur Kollapstherapie. Münchener Med. Wochenschrift 1936, Nr. 3, Seite 101.

Lebenslauf

des Med. Prakt. Willi Glock aus Mainz.

Am 3. Juli 1911 wurde ich als Sohn des Cornelius Glock und seiner Ehefrau Marie Glock geb. Dietz in Mainz a/Rh. geboren. Mit 6 Jahren besuchte ich die Vorschule zu Mainz und anschließend das humanistische Gymnasium ebenda. Dort legte ich an Ostern 1930 die Reifeprüfung ab und besuchte zum Zwecke des Medizinstudiums die Universitäten Heidelberg, Frankfurt und wiederum Heidelberg, woselbst ich im Herbst 1932 das ärztliche Vorexamen bestand. Danach war ich für je ein Semester immatrikuliert bei den Universitäten München, Rostock, Berlin, um anschließend wieder nach Heidelberg zurückzukehren und dort im Herbst 1935 das ordentliche Staatsexamen abzulegen. Seit dem 1. Dezember 1935 bin ich als Medizinalpraktikant am Tuberkulosekrankenhaus Heidelberg-Rohrbach unter der Leitung von Herrn Doz. Dr. habil. W. Schmidt tätig.

Heidelberg, den 20. April 1936.

Willi Glock.